

M. O. Ahlers^a, G. Mörig^b, U. Blunck^c, J. Hajtód^d, L. Pröbster^e, R. Frankenberger^f

Guidelines for the Preparation of CAD/CAM Ceramic Inlays and Partial Crowns

Richtlinien für die Präparation CAD/CAM-gefertigter Keramikinlays und -teilkronen

- | | |
|---|---|
| <p>a Priv.-Doz. Dr. med. dent., CMD-Centrum Hamburg-Eppendorf und Poliklinik für Zahnerhaltung und Präventive Zahnheilkunde, Zentrum für Zahn-, Mund- und Kieferheilkunde Universitätsklinikum Hamburg-Eppendorf</p> <p>b Dr. med. dent., Privatpraxis Düsseldorf-Oberkassel</p> <p>c OA Dr. med. dent., Charité Universitätsmedizin Berlin, Zahn-, Mund-, und Kieferheilkunde, Abteilung für Zahnerhaltung und Parodontologie</p> <p>d Dr. med. dent., Praxis für ästhetische Zahnheilkunde und Implantologie München</p> <p>e Prof. Dr. med. dent., Praxis für Zahnmedizin in der Wilhelm-Fresenius-Klinik Wiesbaden</p> <p>f Prof. Dr. med. dent., FICD, FADM, Poliklinik für Zahnerhaltung und Präventive Zahnheilkunde, Zentrum für Zahn-, Mund- und Kieferheilkunde, Universitätsklinikum Marburg</p> | <p>a Dentist, CMD Center Hamburg Eppendorf, and Clinic for Conservative and Restorative Dentistry, School for Dental Medicine, University Hospital Hamburg-Eppendorf, Germany.</p> <p>b Dentist in Private Practice, Düsseldorf-Oberkassel, Germany.</p> <p>c Senior Dentist, Charité University Medicine Berlin, Dental, Oral and Craniomandibular Sciences, Department of Dental Restoration and Periodontology, Berlin, Germany.</p> <p>d Dentist in Private Practice, Esthetic Dentistry and Implantology, Munich, Germany.</p> <p>e Professor, Practice for Dental Medicine in the Wilhelm Fresenius Clinic, Wiesbaden, Germany.</p> <p>f Professor, FICD, FADM, Clinic for Restorative and Preventive Dentistry, Center for Dental Oral and Craniomandibular Sciences, University Clinic, Marburg, Germany.</p> |
|---|---|

Zusammenfassung

Keramikinlays und -teilkronen sind mittlerweile wissenschaftlich anerkannte Restaurationsformen für den Seitenzahnbereich. Die Voraussetzungen für ihre klinische Bewährung liegen in der Entwicklung haltbarer Dentalkeramiken und Befestigungswerkstoffe sowie einer angepassten Befestigungssystematik. Beide Parameter standen daher in der Vergangenheit im Mittelpunkt der Beachtung. Im Gegensatz dazu wurde der zugrunde liegenden Präparationstechnik eher weniger Beachtung geschenkt. Aktuelle Studien zeigen aller-

Abstract

Ceramic inlays and partial crowns have become scientifically recognized forms of restoration for the posterior region. The prerequisites for their clinical effectiveness lie in the development of durable dental ceramics and bonding materials as well as an adapted bonding system. Thus, these factors stood at the center of interest in the past. In contrast, rather less attention was given to the basic preparation technique. However, current studies show that special preparation rules must also be observed in the production of CAD/CAM ceramic restorations to assure

lasting success. In this paper, the forms of preparation are described by reference to detailed three-dimensional schematic drawings, and the clinical procedure for the preparation of ceramic inlays and partial crowns using standardized preparation instruments is derived from these.

Keywords: preparation technique, preparation design, preparation instruments, depth marking, ceramic inlays, ceramic partial crowns, production of CAD/CAM restorations, adhesive bonding, risk of fracture, cavity angle.

Introduction

Up until about 20 years ago, the restoration of posterior teeth was performed mainly using the indirect method to create inlays and (partial) crowns made of metal alloys, luted with classical zinc phosphate cements.¹⁻³ Since then, the importance of adhesively bonded dental ceramics has increased continuously, and different dental ceramics have been developed for the production of inlays and partial crowns. The clinical results of the first ceramic inlay systems were not satisfactory.⁴⁻⁶ In response, the industry developed new ceramic masses (leucite-reinforced glass ceramic) and dentally engineered forms of production (pressed ceramics), as well as different CAD/CAM methods for the subtractive machining of industrially prefabricated dental ceramics (Cerec, Sirona, Bensheim; absolute Ceramics, biodentis, Leipzig). In the meantime, prospective clinical long-term studies for the treatment of posterior teeth with the leucite-reinforced glass ceramic IPS Empress have been published, in which the material has proven successful with adhesive bonding after observation periods of up to 12 years.^{5,7-9} Successful results have been documented after 8 years,¹⁰ 15 years,¹¹ and even 18 years with very good results for Cerec inlays produced chairside.¹² On this basis, ceramic inlays and partial crowns are today scientifically recognized restorations for the posterior region.^{5-7,13-17}

dings, dass auch bei der Herstellung CAD/CAM-gefertigter Keramikrestorationen spezielle Präparationsregeln beachtet werden müssen, um einen dauerhaften Erfolg sicherzustellen. Im vorliegenden Beitrag werden die Präparationsformen anhand von detaillierten dreidimensionalen Schemazeichnungen beschrieben und auf deren Grundlage die klinische Vorgehensweise für die Präparation von Keramikinlays und -teilkronen unter Verwendung standardisierter Präparationsinstrumente abgeleitet.

Schlüsselwörter: Präparationstechnik, Präparationsdesign, Präparationsinstrumente, Tiefenmarkierung, Keramikinlays, Keramikteilkronen, CAD/CAM-Restorationsherstellung, adhäsive Befestigung, Frakturrisiko, Kavitätenwinkel

Einleitung

Die Restauration von Seitenzähnen erfolgte bis vor 20 Jahren vorwiegend im indirekten Verfahren mittels Inlays und (Teil-)Kronen aus Metalllegierungen und der Befestigung mit klassischen Zinkphosphatzementen¹⁻³. Seitdem hat die Bedeutung adhäsiv befestigter Dentalkeramiken beständig zugenommen. Mittlerweile wurden verschiedene Dentalkeramiken für die Herstellung von Inlays und Teilkronen entwickelt. Die klinischen Ergebnisse der ersten Keramikinlaysysteme waren nicht zufriedenstellend⁴⁻⁶. Die Industrie entwickelte daraufhin neue keramische Massen (leuzitverstärkte Glaskeramik) und zahntechnische Herstellungsformen (Presskeramik) sowie verschiedene CAD/CAM-Verfahren zur subtraktiven Bearbeitung industriell vorgefertigter Dentalkeramiken (Cerec, Sirona, Bensheim; absolute Ceramics, biodentis, Leipzig). Inzwischen liegen prospektive klinische Langzeitstudien für die Behandlung von Seitenzähnen mit der leuzitverstärkten Glaskeramik IPS Empress vor, in denen nach Beobachtungszeiträumen von bis zu 12 Jahren das Material bei adhäsiver Befestigung als erfolgreich eingestuft wurde^{5,7-9}. Für chairside hergestellte Cerec-Inlays sind erfolgreiche Ergebnisse nach 8 Jahren¹⁰, 15 Jahren¹¹ und sogar 18 Jahren mit sehr guten Ergebnissen dokumentiert¹². Auf dieser Grundlage sind Keramikinlays und -teilkronen heute wissenschaftlich anerkannte Versorgungsformen für den Seitenzahnbereich^{5-7,13-17}.

Hauptgrund für das Versagen keramischer Restauration: Frakturen

Sowohl für die älteren Keramiksyste-me als auch für die genannten jüngeren Systeme wurden in verschiedenen klinischen Studien als Hauptursache für das Versagen keramischer Seitenzahnrestaurationen katastrophale Frakturen bzw. „bulk fractures“ aufgeführt^{5-7,10,13-15,18}. Auch bei vergleichenden Untersuchungen der unterschiedlichen Systeme fiel auf, dass partielle oder totale Frakturen bei laborgefertigten Keramikrestaurationen eine der häufigsten Komplikationsursachen waren¹¹.

Vermeidung des Restaurationsversagens durch modifizierte Präparation?

In verschiedenen Studien wurde daher der Einfluss der Präparationstechnik auf die Haltbarkeit der Keramikrestaurationen untersucht, die mit Pressverfahren und CAD/CAM gefertigt wurden. Dabei konnte deutlich gezeigt werden, dass Veränderungen der Präparationsgestaltung den physikalischen Stress reduzieren^{19,20} und so die Festigkeit der Restauration erhöhen^{11,21}. Aus den Ergebnissen dieser Arbeiten lässt sich ableiten, dass bestimmte Kavitätengeometrien dazu beitragen, das Frakturrisiko zu reduzieren²². Hierzu zählen halbkugelförmige Kavitätenbodensegmente²¹ und gerundete Kavitätenformen²² sowie der Verzicht auf klassische Kasten- und Stufenpräparationen¹¹.

In Kombination mit früheren Vorschlägen, die eher auf den grundsätzlichen Materialeigenschaften der Keramik und der adhäsiven Befestigungstechnologie basierten²³, wurden neue Präparationsregeln für die Versorgung mit Keramikinlays und -teilkronen entwickelt, die im Folgenden beschrieben und illustriert werden.

Modifizierte Präparationstechnik für Keramikinlays

Die eigentliche Präparation der okklusalen Kavität und eventuell notwendiger approximaler Kästen sollte grundsätzlich defektorientiert erfolgen und verlangt anstelle von parallelwandigen Flächen und kantigen Übergängen zum Kavitätenboden die Abrundung sämtlicher „Kanten“ innerhalb der Kavität. In der Gestaltung der Übergänge von den Kavitätenwänden zum Kavitätenbo-

Fractures are the main reason for ceramic restoration failure

In different clinical studies, catastrophic fractures or bulk fractures were listed as the main cause for the failure of ceramic posterior-tooth restorations, both for the older ceramic systems and for the more recent systems named.^{5-7,10,13-15,18} It was also evident in comparative studies of the different systems that partial or total fractures were one of the most frequent causes of complications in ceramic restorations produced in the laboratory.¹¹

Can restoration failure be avoided by modified preparation?

The influence of the preparation technique on the durability of ceramic restorations that were produced with pressing processes and CAD/CAM was therefore examined in different studies. It was clearly shown that changes of the preparation design reduce the physical stress^{19,20} and thus increase the strength of the restoration.^{11,21} It can be derived from the results of these studies that certain cavity geometries contribute to reducing the risk of fracture.²² These include semispherical cavity floor segments²¹ and rounded cavity shapes,²² meaning classical box and step preparations were avoided.¹¹

In combination with earlier proposals, which were based rather on the fundamental material properties of the ceramic and the adhesive bonding technology,²³ new preparation rules were produced for restoration with ceramic inlays and partial crowns and these are described and illustrated below.

Modified preparation technique for ceramic inlays

The actual preparation of the occlusal cavity and any approximal boxes should basically be defect oriented, and requires rounding off all “edges” inside the cavity, instead of parallel-walled surfaces and sharp transitions to the cavity floor. This requirement was satisfied by the use of diamond burs, with a rounded transition from the occlusal cavity floor to the parapulpal walls in the design of the transitions from the cavity walls to the cavity floor and

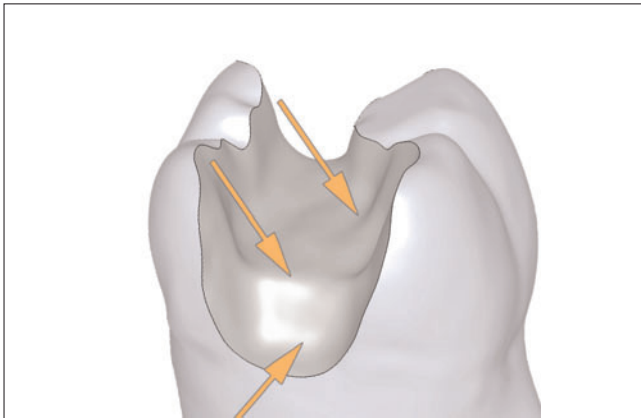


Fig 1 The transitions from the preparation walls to the cavity floor and all angles inside the cavity should be rounded.

Abb. 1 Der Übergang von den Präparationswänden zum Kavitätenboden und alle Winkel innerhalb der Kavität sollten abgerundet sein.

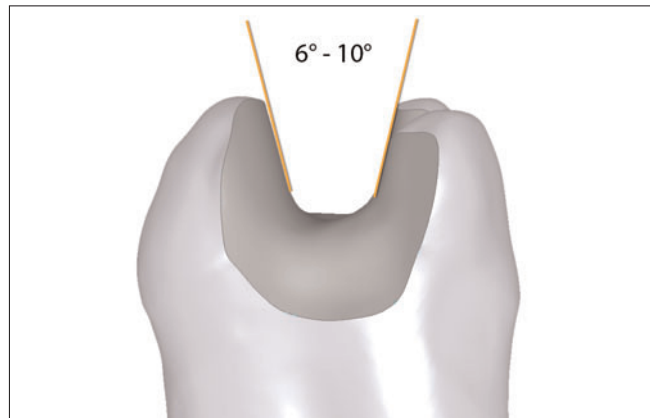


Fig 2 Adhesive bonding no longer requires a retention shape, therefore the included angle of the cavity walls to one another should be 6 to 10 degrees.

Abb. 2 Die adhäsive Befestigung erfordert keine Retentionsform mehr, daher sollte der Öffnungswinkel der Kavitätenwände zueinander 6° bis 10° betragen.

from the parapulpal walls to the approximal box floor. The transition from the occlusal cavity floor to the parapulpal walls is also of particular importance. Since rounded grinding instruments/preparation instruments prepare only concave shapes, the required "round" transition can be achieved only by multiple breaks of that edge (Fig 1). The parallelism of the "box walls", required in the past for the wedging effect of the zinc phosphate cement, is no longer required in adhesive bonding, since retention takes place micromechanically through enamel and dentin adhesion as well as the adhesion of the composite buildup filling. An extremely parallel design of the preparation walls is even detrimental in this case. On the other hand, according to the available data, the susceptibility to fracture of the ceramic inlays increases when the cavity angle is increased by 5 to 10 or 20 degrees.²⁴ Therefore, an included angle of around 6 up to a maximum of 10 degrees must be aimed for (Fig 2). The diamond instruments intended for a preparation should therefore also have correspondingly conical geometry.

Even if the most modern dental ceramics are less susceptible to fracture, their risk of fracture even in adhesive bonding should not be underestimated, for ceramics are brittle restoration materials in comparison to metals. Although so far no clear recommendation for a minimum thickness could be derived from the clinical results,^{6,14,25} the thickness in the region of the fissure

den und von den parapulpären Wänden zum approximalen Kastenboden wird diese Vorgabe durch den Einsatz von Diamantschleifern mit einem abgerundeten Übergang zur Stirnfläche realisiert. Von besonderer Bedeutung ist auch der Übergang vom okklusalen Kavitätenboden zu den parapulpären Wänden. Da abgerundete Schleifinstrumente nur konkave Formen präparieren, lässt sich der erforderliche „runde“ Übergang hier nur durch mehrfaches Brechen jener Kante erreichen (Abb. 1).

Auch die ehemals für die Verkeilungswirkung des Zinkphosphatzementes erforderliche Parallelität der „Kastenwände“ ist bei adhäsiver Befestigung nicht mehr erforderlich, da die Retention mikromechanisch über die Schmelz- und Dentinhaftung sowie die Haftung an der Kompositaufauffüllung erfolgt. Eine extrem parallele Gestaltung der Präparationswände ist in diesem Fall sogar hinderlich. Andererseits steigt nach vorliegenden Messdaten bei einer Erhöhung des Kavitätenwinkels von 5° auf 10° oder 20° die Frakturanfälligkeit der Keramikinlays²⁴. Daher ist ein Öffnungswinkel von etwa 6° bis maximal 10° anzustreben (Abb. 2). Die für eine Präparation vorgesehenen Diamantinstrumente sollten daher zudem eine entsprechend konische Geometrie aufweisen.

Auch wenn die weiterentwickelten modernen Dentalkeramiken weniger frakturanfällig sind, sollte deren Frakturgefahr selbst bei der adhäsiven Befestigung nicht unterschätzt werden, denn im Vergleich zu Metallen sind

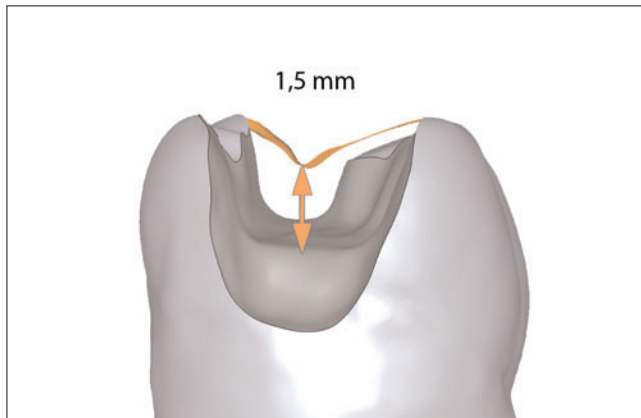


Fig 3 An occlusal minimum thickness of 1.5 mm should also be complied with in the fissure region – especially with regard to the stability of adhesive bonding.

Abb. 3 Eine okklusale Mindeststärke von 1,5 Millimetern sollte – gerade im Hinblick auf die Stabilität bei der adhäsiven Befestigung – auch im Fissurenbereich eingehalten werden.

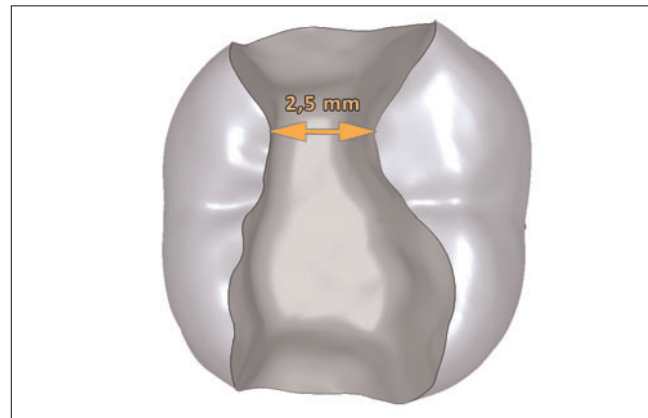


Fig 4 An occlusal minimum width of 2.5 mm is required at the narrowest place (isthmus) to avoid fracture of the inlay.

Abb. 4 Eine okklusale Mindestbreite von 2,5 Millimetern an der engsten Stelle (Isthmus) ist erforderlich, um einen Bruch des Inlays zu vermeiden.

Keramiken spröde Restaurationsmaterialien. Obwohl aus den klinischen Resultaten bislang keine eindeutige Empfehlung für eine Mindeststärke abgeleitet werden konnte^{6,14,25}, sollte eine Mindeststärke von 1,5 Millimetern im Bereich der Fissur nicht unterschritten werden²⁶ (Abb. 3). Um die Umsetzung dieser Forderung während der Präparation abschätzen zu können, ist es möglich, zwischenzeitlich mit einer Parodontalsonde die erreichte Präparationstiefe zu kontrollieren. Alternativ kann der von der Autorengruppe zu diesem Zweck entwickelte Diamantschleifer mit Lasermarkierungen zur Kontrolle der Eindringtiefe bei der Präparation angewendet werden (Experten-Set 4562, Komet/Gebr. Brassler, Lemgo). Ist die Tiefe im Bereich unter der Fissur nicht ausreichend, besteht eine Alternative zur Vertiefung der gesamten Präparation darin, im Bereich des Kavitätenbodens unter der ehemaligen Zentralfissur zusätzlich Zahnhartsubstanz mit einem runden Präparationsinstrument abzutragen – schließlich ist bei adhäsiver Befestigung ein planer Kavitätenboden nicht mehr erforderlich.

Für die Breite des okklusalen Isthmus gelten ähnliche Vorgaben wie für die okklusale Mindeststärke, hier werden mindestens 2,5 Millimeter empfohlen (Abb. 4). Wird die minimale Materialstärke im Bereich des Isthmus nicht erreicht, sollte die Indikationsstellung hinterfragt werden und geprüft, ob nicht im Einzelfall eine direkte Kompositrestauration vorteilhafter ist.

should not be less than a minimum of 1.5 mm²⁶ (Fig 3). To ensure that this requirement is being met during preparation, it is possible to check the preparation depth reached from time to time with a periodontal probe. As an alternative, a diamond bur with laser marks for checking the penetration depth in the preparation – developed for this purpose by the present authors – can be used (Expert Set 4562, Komet/Gebr. Brassler, Lemgo, Germany). If the depth in the region below the fissure is not sufficient, an alternative to deepening the entire preparation consists in additionally removing tooth structure with a round preparation instrument in the region of the cavity floor under the former central fissure – after all, with adhesive bonding, a flat cavity floor is no longer required.

Requirements similar to those for the occlusal minimum thickness apply for the width of the occlusal isthmus: at least 2.5 mm are recommended (Fig 4). If the minimum material thickness is not reached in the region of the isthmus, the indication should be queried and it should be checked whether a direct composite restoration would not be more advantageous in the individual case.

If these requirements are not met or the extent of the defect results makes it impossible to keep a minimum wall thickness of 1.5 to 2 mm, the cusp concerned or the affected cavity wall must be shortened, in view of loading under functional disturbances. This should be done by extend-

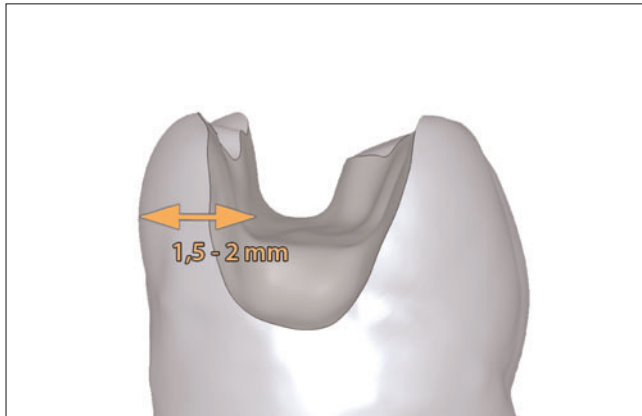


Fig 5 In the case of residual wall thicknesses that are less than 1.5 to 2 mm, prophylactic shortening of the cusps is necessary for stabilization.

Abb. 5 Bei Restwandstärken, die unterhalb von 1,5 Millimetern bis 2 Millimetern liegen, ist eine prophylaktische Höckereinkürzung zur Stabilisierung notwendig.

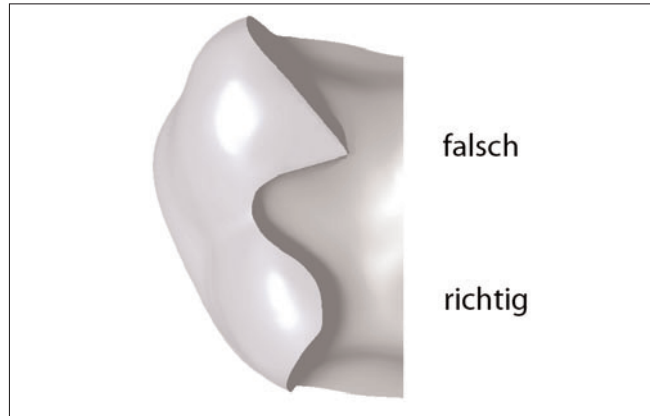


Fig 6 Sharp transitions in the course of the preparation should also be avoided occlusally, since with CAD/CAM inlays, the cutter radius correction otherwise causes unwanted gaps.

Abb. 6 Spitze Übergänge im Präparationsverlauf sollten auch okklusal vermieden werden, da bei CAD/CAM-gefrästen Inlays die Fräserradiuskorrektur sonst unerwünschte Spalten verursacht.

ing the restoration to make a partial crown.^{25,27,28} In the present example, the planned ceramic inlay became a partial crown (Fig 5). In this case, apart from taking into account the actual material thickness of the remaining cavity walls, it is also important to observe the future loading of the structures while crushing food, in chewing movements with food crushing (abrasion) and in chewing movements without food crushing (attrition). Thus, dynamic occlusion contacts on a narrow residual tooth structure should be avoided.

The requirement for rounded transitions also applies for the course of the cavity walls themselves (Fig 6). This requirement results from the production process both in conventional dental laboratory fabrication and when using modern CAD/CAM milling techniques.

The requirements of avoiding acute angles in the restoration material and the maintenance of a minimum wall thickness of the ceramics also influence the design of the preparation shape in the approximal region. Therefore, slightly diverging, box-shaped preparations with restoration margins which run out approximately at right angles must be the goal.²⁹ However, this also applies for the remaining tooth structure, especially for the course of the enamel prisms in the approximal region.

Sofern diese Vorgaben oder die Ausdehnung des Defektes dazu führen, dass eine Mindestwandstärke von 1,5 bis 2 Millimetern unterschritten wird, erfordert dieses mit Blick auf die Belastung unter Parafunktionen die Einkürzung des betreffenden Höckers bzw. der betreffenden Kavitätenwand. Dies sollte in Form einer Ausdehnung der Restauration auf eine Teilkrone erfolgen^{25,27,28}. Im vorliegenden Beispiel wurde aus dem geplanten Keramikinlay eine Teilkrone (Abb. 5). Wichtig ist hierbei neben der Berücksichtigung der eigentlichen Materialstärke der verbleibenden Kavitätenwände auch die Beachtung der zukünftigen Belastung der Strukturen bei der Nahrungszerkleinerung, bei Kaubewegungen mit Nahrungszerkleinerung (Abrasion) und bei Kaubewegungen ohne Nahrungszerkleinerung (Attrition). Hieraus ergibt sich die Vorgabe, dass dynamische Okklusionskontakte auf einer schmalen Restzahnhartsubstanz vermieden werden sollten.

Die Maßgabe der abgerundeten Übergänge gilt auch für den Verlauf der Kavitätenwände selbst (Abb. 6). Deren Notwendigkeit ergibt sich aus dem Herstellungsprozess sowohl bei herkömmlicher zahntechnischer Herstellung als auch beim Einsatz moderner CAD/CAM-Frästechniken.

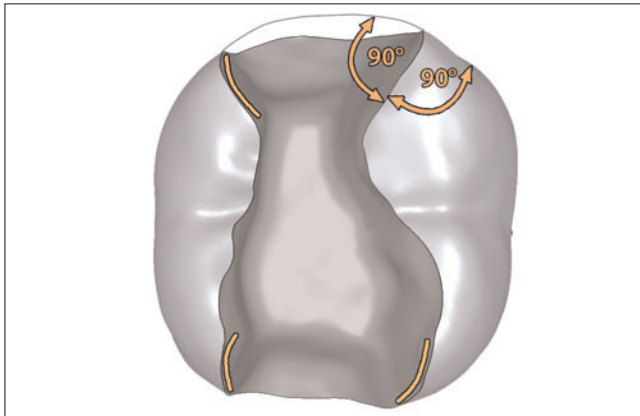


Fig 7 The surface angle at the transition of the cavity to the tooth surface should be around 90 degrees, this imparts high strength to the ceramic and also to the tooth structure.

Abb. 7 Der Oberflächenwinkel am Übergang der Kavität zur Zahnoberfläche sollte etwa 90° betragen, dies gibt der Keramik und auch der Zahnhartsubstanz eine hohe Festigkeit.

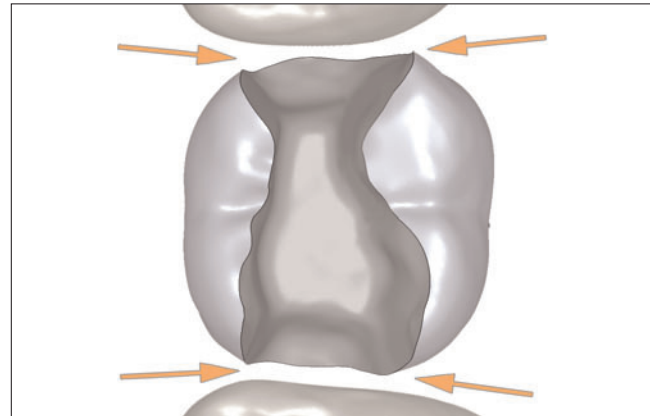


Fig 8 A separation is required approximately to the extent that contacts to the neighboring teeth are avoided – this facilitates impression taking and later simplifies the removal of surpluses in adhesive bonding.

Abb. 8 Approximal ist eine Separierung soweit erforderlich, dass Kontakte zum Nachbarzahn vermieden werden – dies ermöglicht die Abformung und erleichtert später die Entfernung von Überschüssen bei der adhäsiven Befestigung.

Die Vorgaben einer Vermeidung von spitzen Winkeln im Restaurationsmaterial und die Aufrechterhaltung einer Mindestwandstärke der Keramik geben auch die Gestaltung der Präparationsform im Approximalbereich vor. Anzustreben sind daher leicht divergierende, kastenförmige Präparationen mit Restaurationsrändern, die in etwa rechtwinklig auslaufen²⁹. Dieses gilt allerdings auch für die verbleibende Zahnhartsubstanz, speziell für den Verlauf der Schmelzprismen im Approximalbereich.

Die auf den ersten Blick vermeintlich „einfachen“ Präparationen mit gerundeten Formen erweisen sich in der Praxis als durchaus anspruchsvoll in der Umsetzung (Abb. 7), da keine eindeutigen geometrischen Referenzen (Kanten und Flächen) zu erkennen sind. Aus diesem Grund sind auch die Tiefenmarkierung und der Einsatz von Präparationsinstrumenten als „Messlehren“ sinnvoll (beispielsweise ist bei der Präparation mit einem zylindrischen Schleifer eine Tiefenmarkierung im sensiblen Bereich des Isthmus angezeigt). Um zu vermeiden, dass bei der Konzentration auf die geometrisch korrekte Präparation Schäden am Nachbarzahn entstehen, kann dieser mit einer Stahlmatrize geschützt werden. Die eigentliche Ausformung der approximalen Kastenwände erfolgt vorzugsweise mit einem flammenförmigen

The preparations with rounded shapes appearing to be “simple” at first glance prove to be quite demanding when implemented in practice (Fig 7), since no clear geometrical references (edges and surfaces) can be recognized. For this reason, depth marking and the use of preparation instruments as “gauges” are also expedient (for example when using a cylindrical bur, a depth mark in the sensitive region of the isthmus is indicated). To avoid damage to the neighboring tooth arising from concentrating on the geometrically correct preparation, the adjacent tooth can be protected with a steel separator. The actual shaping of the approximal box walls should preferably be done with a flame-shaped diamond bur or finisher. However, this should be used only laterally, never on the box floor. Alternatively, oscillating preparation instruments are quite suitable for preparing the box walls (for example the instruments designed by Burkart Hugo Sonicprep Ceram No. 51 and 52, KaVo, Biberach, Germany).

The approximal extension of the preparation in this case no longer follows Black’s original idea of “extension for prevention”. Instead of this, the approximal margins should be extended only so far that the cavity margins no longer touch the neighboring tooth²⁶ (Fig 8). This extension is indispensable for both conventional and also opti-

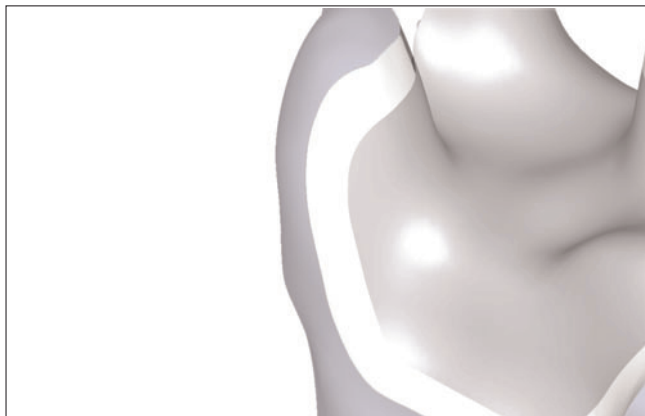

Fig 9 Adhesive buildup fillings may also not cover the enamel margin, if necessary the enamel margins must therefore be exposed again.

Abb. 9 Auch adhäsive Aufbaufüllungen dürfen den Schmelzrand nicht bedecken, gegebenenfalls müssen die Schmelzränder daher wieder freigelegt werden.

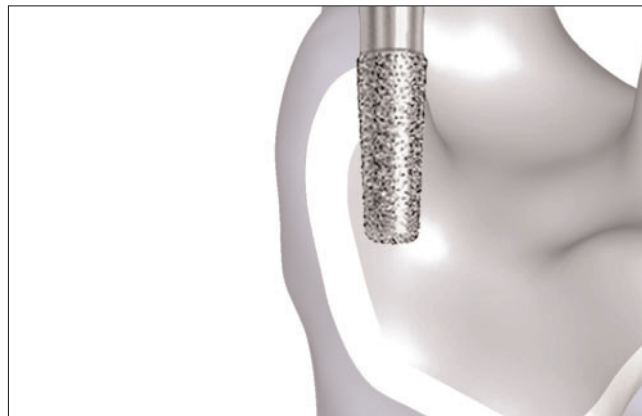

Fig 10 All preparation margins should be finished, without creating bevels.

Abb. 10 Sämtliche Präparationsränder sollten finiert werden, ohne dabei Federränder anzulegen.

cal impression taking, and in adhesive bonding it enables the careful removal of surpluses and covering with glycerin gel³⁰ as well as easy handling of these regions after curing.³¹

With larger structural defects, it is expedient to fill these with adhesively bonded buildup fillings. The subsequent preparation can then be performed so that the optimum thickness of the ceramic is achieved in all dimensions. This assures that sufficient energy densities for light curing are effective on the lower side of the ceramics in later adhesive bonding. A further advantage of the use of adhesive buildup fillings is that contamination is prevented by dentin sealing in the first session; this leads to a lastingly good adhesive bond between the dentin and the adhesive buildup materials. All positive edges and corners are rounded off optimally as a side effect. However, it remains decisive with regard to the actual cavity preparation that all restoration margins should lie in the region of the tooth structure (Fig 9).

In the design of the marginal region, it is important to avoid thinly tapering margins in ceramic restorations for reasons of material strength. Acute-angled bevels known from the classical preparation technique, especially approximally, are therefore contraindicated^{29,31} (Fig 10).

Diamantschleifer oder -finierer. Dieser sollte aber nur lateral eingesetzt werden, nie am Kastenboden. Alternativ sind oszillierende Präparationsinstrumente für die Ausarbeitung der Kastenwände gut geeignet (zum Beispiel die von Burkart Hugo gestalteten Instrumente Sonicprep Ceram Nr. 51 und 52, KaVo, Biberach).

Die approximale Extension der Präparation folgt dabei nicht mehr dem ursprünglichen Blackschen Credo einer „Extension for Prevention“. Stattdessen sollten die approximalen Ränder lediglich soweit extendiert werden, dass die Kavitätenränder den Nachbarzahn nicht mehr berühren²⁶ (Abb. 8). Diese Ausdehnung ist für die Abformtechnik und auch für optische Aufnahmetechniken unverzichtbar und ermöglicht bei der adhäsiven Befestigung die sorgfältige Überschussentfernung und Abdeckung mit Glyceringel³⁰ sowie nach der Aushärtung eine leichte Bearbeitung dieser Bereiche³¹.

Bei größeren Substanzdefekten ist es sinnvoll, diese mit adhäsiv befestigten Aufbaufüllungen aufzufüllen. Die nachfolgende Präparation kann dann so erfolgen, dass die optimale Stärke der Keramik in allen Dimensionen erreicht wird. Dadurch wird sichergestellt, dass bei der späteren adhäsiven Befestigung ausreichende Energiedichten für die Lichthärtung auf der Unterseite der Keramiken wirksam werden. Für adhäsive Aufbaufüllungen spricht zudem, dass die hierfür erforderliche Dentinversiegelung in der ersten Sitzung eine Kontamination verhindert und zudem zu einem dauerhaft guten Haftver-

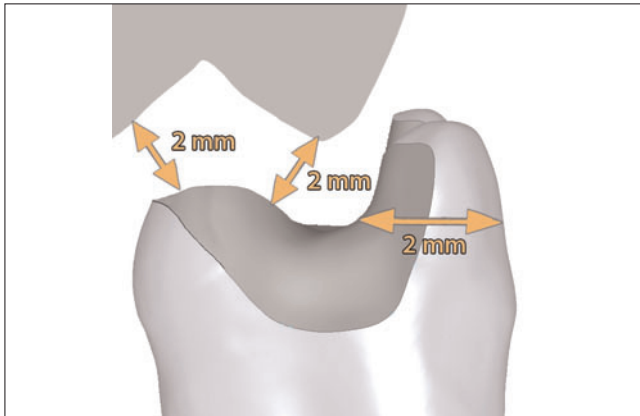


Fig 11 Both the remaining cusp parts as well as the ceramic restoration material require a minimum thickness of 2 mm.

Abb. 11 Sowohl die verbleibenden Höckeranteile als auch das keramische Restaurationsmaterial benötigen eine Mindeststärke von 2 Millimetern.

bund zwischen dem Dentin und dem adhäsiven Aufbau-
material führt. Als Nebeneffekt werden alle positiven Kan-
ten und Ecken optimal abgerundet. Hinsichtlich der
eigentlichen Kavitätenpräparation bleibt allerdings ent-
scheidend, dass alle Restaurationsränder im Bereich der
Zahnhartsubstanz liegen sollten (Abb. 9).

Bei der Gestaltung des Randbereiches sollte beachtet wer-
den, dass dünn auslaufende Ränder bei Keramikrestau-
rationen aus materialkundlichen Gründen zu vermeiden
sind. Aus der klassischen Präparationstechnik bekannte
spitzwinklige Abschrägungen und Federränder, zumal
approximal, sind daher kontraindiziert^{29,31} (Abb. 10).

Modifizierte Präparationstechnik für Keramikteilkronen

Aus den Vorgaben für die Präparation von Keramikinlays
hat sich bereits ergeben, dass bei einem Unterschreiten
der erforderlichen Mindestwandstärken im Zweifelsfall
die betreffende Kavitätenwand eingekürzt werden sollte.
Das Einkürzen von Höckern ist bei einem Unterschreiten
der Mindeststärke von etwa 1,5 Millimetern Zahnhart-
substanz erforderlich, wenn die Präparation okklusal bis
an die Höckerspitze heranreicht oder bei Okklusionskon-
takten in dynamischer Okklusion, die eine Biegebelastung
der verbleibenden Restzahnsubstanz befürchten las-
sen (Abb. 11).

Modified preparation technique for ceramic partial crowns

As mentioned above, when the required minimum wall
thicknesses are not reached, the affected cavity wall
should be shortened in dubious cases. Cusps should be
shortened when the minimum thicknesses of around
1.5 mm tooth structure is not maintained, if the prepara-
tion reaches occlusally up to the cusp tip, or in the case
of occlusal contacts in dynamic occlusion giving rise to
fears of flexural loading of the remaining residual tooth
structure (Fig 11).

With regard to the approximal extension of the prepa-
ration, especially when replacing amalgam restorations,
an extension of the defects beyond the enamel (which
is relatively narrow at such sites) into the dentin often
already exists. Provided it is possible to keep the area
dry with a rubber-dam during later adhesive bonding,
such a spatially limited dentin margin does not represent
a problem in treatment with indirect ceramic restorations
(Fig 12).

As in the preparation for ceramic inlays, introduction of
an adhesive buildup filling is also expedient in prepara-
tion for treatment with ceramic partial crowns, to com-
pensate for especially deep defects (Fig 13). In this way,
not only is the unnecessary removal of otherwise over-
hanging tooth parts avoided, but it is also assured that
the material thickness of the later indirect ceramic restora-

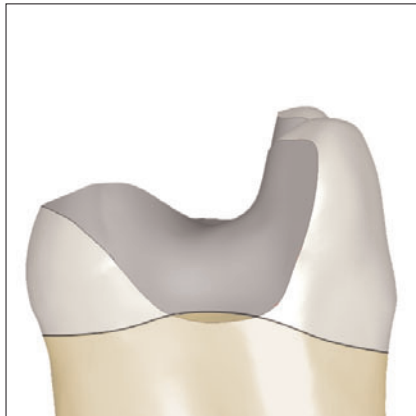

Fig 12 The preparation margins should end approximately in the enamel if possible; in dentin-limited preparation margins, a durable bond is possible only with optimum control of moisture.

Abb. 12 Approximal sollten die Präparationsränder nach Möglichkeit im Schmelz enden; bei dentinbegrenzten Präparationsgrenzen ist ein dauerhafter Verbund nur bei optimaler Feuchtigkeitskontrolle möglich.

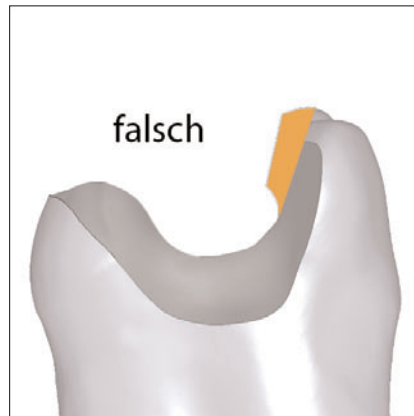


Fig 13 Large defects and undercut areas should not remain untreated. Abb. 13 Große Defekte und Unterschnitte sollten nicht unbehandelt bleiben, ...

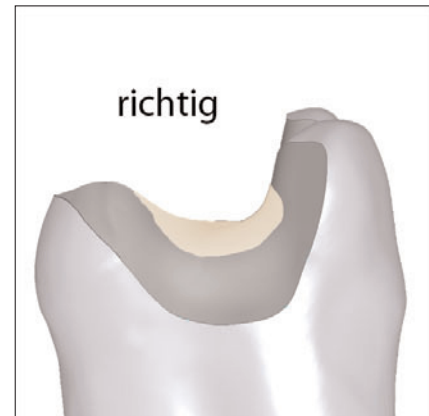


Fig 14 Large defects and undercut areas should be covered with a dentin-adhesive buildup filling. Abb. 14 ... sondern mittels einer dentinadhäsiven Aufbaufüllung abgedeckt werden.

tion remains as uniform as possible (Fig 14). Especially with regard to the necessary energy density for light polymerization under the ceramic restoration, this procedure is helpful and represents an additional measure of certainty. A maximum thickness of the ceramic restoration on the occlusal surface of 3 mm and an approximal vertical dimension of maximum 6 mm are recommended as reference points in purely light-initiated polymerization of the bonding composite; of course, the opacity of the ceramic used is decisive (Fig 15).

Provided both cusps have to be shortened, it is essential to achieve a comparatively “round” preparation. The “ideal” preparation form based on the material represents a small revolution in comparison to the classical preparation technique for restoring with metal restorations and classical luting cements (Fig 16). However, it has been shown in practice that such a preparation shape is indeed optimal for the later adhesive bonding of the ceramic restoration, but at the same time only the possibility of adhesive bonding permits its use for the provisional restoration. Since this in turn is undesirable in terms of contaminating the surface of the tooth structures, the compromise results in designing the occlusal boxes so

Hinsichtlich der approximalen Ausdehnung der Präparation ist speziell bei einer Zweitversorgung von Zähnen, die mit Amalgamfüllungen behandelt wurden, häufig bereits eine Ausdehnung der Defekte bis über den – dort relativ schmalen – Schmelz hinaus ins Dentin gegeben. Sofern bei der späteren adhäsiven Befestigung eine sichere Trockenlegung mit Kofferdam möglich ist, stellt ein derartiger, räumlich begrenzter Dentinrand bei der Behandlung mit indirekten Keramikrestorationen kein Problem dar (Abb. 12).

Wie bei der Präparation für Keramikinlays ist auch bei der Präparation für die Behandlung mit Keramikteilkronen das Einbringen einer adhäsiven Aufbaufüllung sinnvoll, um besonders tiefe Defekte auszugleichen (Abb. 13). Dadurch wird einerseits die unnötige Entfernung ansonsten überhängender Zahnanteile vermieden und zugleich sichergestellt, dass die Materialstärke der späteren indirekten Keramikrestoration möglichst einheitlich bleibt (Abb. 14). Speziell im Hinblick auf die notwendige Energiedichte unter der Keramikrestoration bei der Lichtpolymerisation ist dieses Vorgehen hilfreich und stellt ein zusätzliches Sicherheitsmerkmal dar. Als Anhaltspunkte sind dabei eine Maximalstärke der Kera-

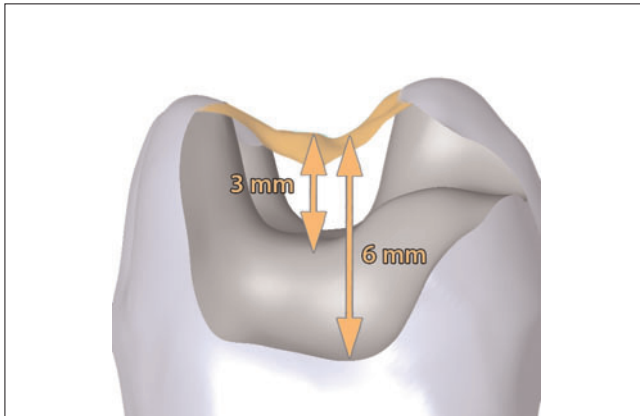


Fig 15 When purely light-curing bonding composites are used, the ceramic material thickness should be a maximum of 3 mm occlusally and 6 mm approxially (the opacity of the ceramic used in each case is decisive).

Abb. 15 Die Keramik-Materialstärke sollte bei der Verwendung von rein lighthärtenden Befestigungskompositen okklusal maximal 3 Millimeter und approximal 6 Millimeter betragen (entscheidend ist die Opazität der jeweils eingesetzten Keramik).

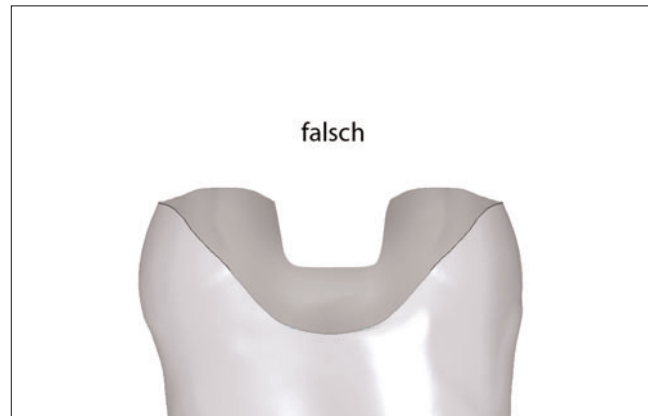

Fig 16 A parallel-walled isthmus for improving retention is not required in adhesive bonding, for it causes unwanted losses of tooth structure and leads to insertion not free of stress. Abb. 16 Ein parallelwandiger Isthmus zur Verbesserung der Retention ist bei der adhäsiven Befestigung nicht erforderlich, verursacht zudem unerwünschte Zahnhartsubstanzverluste und führt zu einer nicht spannungsfreien Eingliederung.

mikrestauration auf der Okklusalfäche von 3 Millimetern und eine approximale Vertikaldimension von maximal 6 Millimetern bei rein lichtinitiiertem Polymerisation des Befestigungskompositen empfehlenswert; entscheidend ist dabei die Opazität der jeweiligen Keramik (Abb. 15).

Sofern beide Höcker eingekürzt werden müssen, ergibt sich aus den beschriebenen Anforderungen die Regel, dass auch hier eine vergleichsweise „runde“ Präparation anzustreben ist. Die materialkundlich eigentlich „ideale“ Präparationsform stellt dabei im Vergleich zur klassischen Präparationstechnik zur Versorgung mit metallenen Restaurationen und klassischen Befestigungszementen eine kleine „Revolution“ dar (Abb. 16). In der Praxis hat sich dabei allerdings gezeigt, dass eine derartige Präparationsform zwar für die spätere adhäsive Befestigung der Keramikrestauration optimal ist, gleichzeitig allerdings auch für die provisorische Versorgung nur die Möglichkeit einer adhäsiven Befestigung zulässt. Da dieses wiederum im Hinblick auf die Vermeidung einer Kontamination der Oberfläche der Zahnhartsubstanzen unerwünscht ist, ergibt sich in der Praxis der Kompromiss, den okklusalen Kasten so zu gestalten,

that sufficient macroretention is possible for fastening the provisional restoration; moreover, clear fixing of the later definitive restoration in the final position is assured. A parallel-walled isthmus for improving the retention is not required due to adhesive bonding, for undesirable losses of tooth structure are caused by this, and stress-free insertion is not possible (Fig 17).

The restoration margins should in any event be prepared with retention of obtuse transition angles. Oval grinding instruments, which were originally developed for shaping the palatal surfaces of maxillary anterior teeth, have proven themselves as useful preparation instruments (Fig 18).

When shaping the cavity floor in the region of the former fissures, it is important to remove sufficient tooth structure under the fissures to assure a uniform restoration thickness in that area region as well (Figs 19 and 20).

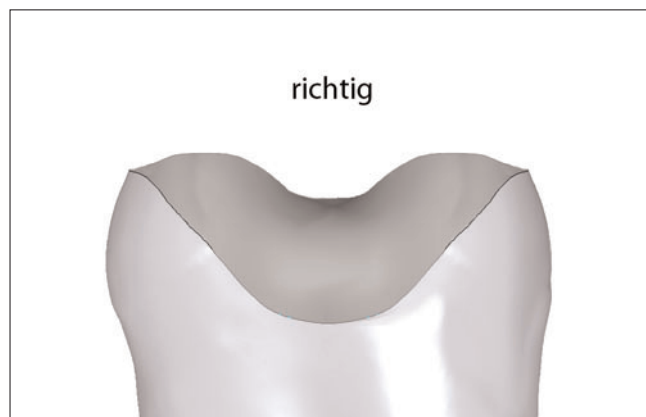


Fig 17 A shallow hollow would be more favorable for later adhesive bonding. However, the complete lack of an isthmus makes reliable provisional restoration and positioning of the partial crown in adhesive bonding more difficult.

Abb. 17 Für die spätere adhäsive Befestigung wäre eine seichte Mulde günstiger; das völlige Fehlen eines Isthmus erschwert allerdings die zuverlässige provisorische Versorgung und die Positionierung der Teilkrone bei der adhäsiven Befestigung.



Fig 18 The entire preparation margin should end at an angle as close as possible to 90 degrees because of the material properties of the ceramic; however, the enamel prisms should be broken discreetly.

Abb. 18 Der gesamte Präparationsrand sollte aufgrund der Materialeigenschaften der Keramik in einem Winkel möglichst nahe 90° enden; die Schmelzprimen sollten allerdings dezent gebrochen sein.

Discussion

In the past, attempts to increase the stability of ceramic posterior tooth restorations mainly focused on improving the material properties and the adhesive bonding techniques. The greater durability of the currently used dental ceramics demonstrates the success of these developments.^{5,7-12,25}

However, the influence of cavity design on the treatment result was given less attention. The traditional requirements for cavity design were oriented to the restoration of posterior teeth with indirect posterior tooth restorations made of (precious) metals, which were bonded with zinc phosphate cements. The requirement for improving the retention of the cast restoration in the cavity or on the stump was – and still is – that the preparation surfaces should be designed as parallel as possible to achieve a clamping fit, and thus relatively sharp cavity angles had to be accepted. The restoration margins were also beveled as far as possible to obtain the geometrical reduction of the gap width of the marginal joint filled with comparatively brittle luting cement.^{3,32}

By reference to the properties of adhesive bonding and the available data on the influence of the preparation

dass eine hinreichende Makroretention für die Befestigung der provisorischen Restauration möglich wird und darüber hinaus eine eindeutige Lagefixierung der späteren definitiven Restauration in der festgelegten Endposition sichergestellt ist. Ein parallelwandiger Isthmus zur Verbesserung der Retention ist infolge der adhäsiven Befestigung nicht erforderlich, denn dadurch werden unerwünschte Zahnhartsubstanzenverluste verursacht und eine spannungsfreie Eingliederung ist nicht möglich (Abb. 17).

Die Präparation der Restaurationsränder sollte in jedem Fall unter der Einhaltung stumpfer Übergangswinkel erfolgen. Hierfür haben sich als rationelle Präparationsinstrumente eiförmige Schleifinstrumente gut bewährt, die ehemals für die Gestaltung der Palatinalflächen oberer Frontzähne entwickelt wurden (Abb. 18).

Bei der Gestaltung des Kavitätenbodens im Bereich der ehemaligen Fissuren ist dabei zu berücksichtigen, dass auch unter den Fissuren genügend Zahnhartsubstanzen entfernt wird, um eine gleichmäßige Restaurationsstärke, auch im Bereich der ehemaligen Fissuren, sicherzustellen (Abb. 19 und 20).

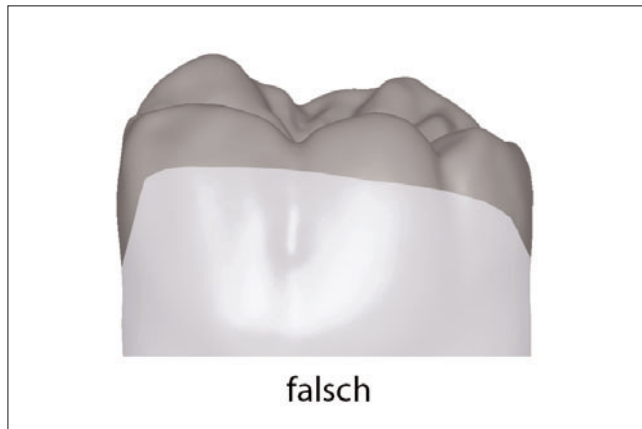


Fig 19 Completely flat cusp shortenings indeed reduce the restoration margins, but the ceramic restoration material is too thin in the region of the fissures. The reduction should therefore basically follow the outer shape of the tooth.

Abb. 19 Völlig plane Höckereinkürzungen verkürzen zwar die Restaurationsränder, im Bereich der Fissuren resultiert daraus allerdings eine zu geringe Stärke des keramischen Restaurationsmaterials, die Reduzierung sollte daher grundsätzlich der ursprünglichen äußeren Form des Zahnes folgen.

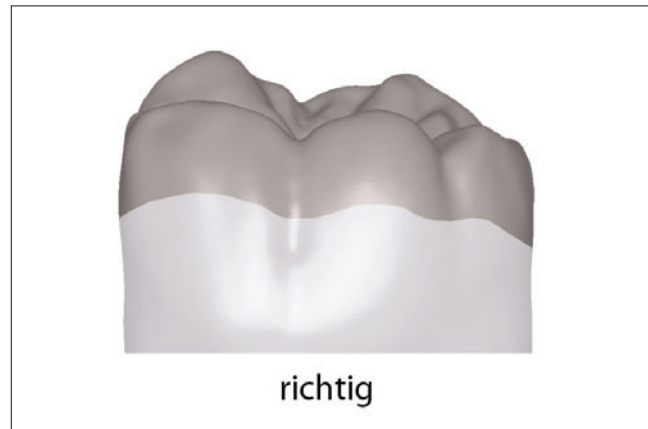


Fig 20 Curved preparation margins also create sufficient space in the region of the fissures for the ceramic restoration material and unnecessary removal of structure under the cusp tips can be avoided.

Abb. 20 Geschwungene Präparationsränder schaffen auch im Bereich der Fissuren ausreichend Platz für das keramische Restaurationsmaterial und es kann ein unnötiger Substanzabtrag unter den Höckerspitzen vermieden werden.

Diskussion

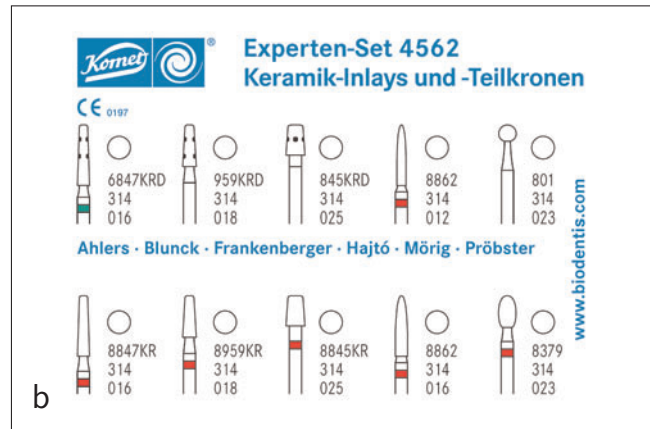
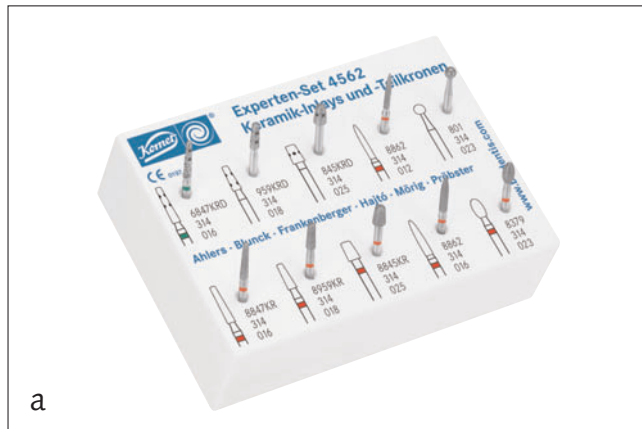
In der Vergangenheit lag der Fokus innerhalb der unterschiedlichen Möglichkeiten, die Stabilität der keramischer Seitenzahnrestorationen zu erhöhen, auf der Verbesserung der Materialeigenschaften und der adhäsiven Befestigungstechnologien. Die bessere Haltbarkeit der aktuell verwendeten Dentalkeramiken demonstriert den Erfolg dieser Entwicklungen^{5,7-12,25}.

Im Vergleich dazu wurde als dritter Faktor der Einfluss der Kavitätengestaltung auf das Behandlungsergebnis wenig beachtet. Die traditionellen Vorgaben für die Kavitätengestaltung orientierten sich an der Versorgung von Seitenzähnen mit indirekten Seitenzahnrestorationen aus (Edel-)Metallen, die mit Zinkphosphatzementen befestigt wurden. Zur Verbesserung der Retention der Gussrestauration in der Kavität bzw. auf dem Stumpf galt – und gilt immer noch – die Vorgabe, die Präparationsflächen zur Erzielung einer Klemmpassung möglichst parallel zu gestalten und damit relativ scharfe Kavitätenwinkel in Kauf zu nehmen. Zur geometrischen Verringerung der Spaltbreite, der mit vergleichsweise sprödem Befestigungszement gefüllten Randfuge, wurden zudem die Restaurationsränder nach Möglichkeit abgeschrägt^{3,32}.

shapes on the susceptibility to fracture, it becomes clear that the requirements for the preparations of adhesively bonded indirect ceramic restorations must be fundamentally different: The requirement of parallel walls applies only with restrictions, the interior angles must be rounded without exception, and pronounced bevels of the preparation margins are contraindicated – otherwise acute-angled restoration margins are generated. These are tenable in restorations made of (precious) metals in the region not loaded by chewing, but not in ceramic restorations. However, when designing the margins, adhesive bonding requires strict observation of the direction in which the enamel prisms run, to avoid cutting unsupported enamel prisms and thus the later disintegration of the margins.¹¹

A further requirement is that when bonding composites which are solely light-curing, the material thickness of the restoration material must be limited so far that sufficient light energy can be guaranteed on the bottom of the ceramic restoration with commercially available polymerization lamps. As an alternative, the dentist should employ dual-curing luting composites.⁹

With the preparation technique presented in this article, cavity shapes are also achieved that enable production of



Figs 21a and b The preparation set for the controlled implementation of the preparation techniques described was developed jointly by the authors.

Abb. 21a und b Das Präparationsset für die kontrollierte Umsetzung der beschriebenen Präparationstechniken wurde von der Autorengruppe gemeinsam entwickelt.

accurately fitting (glass) ceramic restorations according to the CAD/CAM method with narrower adhesive joints. The bonding composite in the joint region of the ceramic restorations is exposed to wear by mastication.^{5,8,13,33} It is still unclear to what extent the degree of filling of the bonding composite influences the long-term behavior of all-ceramic inlays or partial crowns.⁸

The long-term clinical role of the polymerization mode of the bonding composite used has yet to be fully elucidated.^{25,34,35} However, against this background, a reduction of the adhesive joint by optimized preparation shapes or a buildup filling corresponding to the described requirements is expedient for creating the best possible preconditions for the success of the selected bonding technology.

The procedure described by the present authors can be well understood by its graphic illustration and should represent a guideline for the structurally changed procedure in preparation for adhesively luted ceramic inlays and partial crowns. The instruments developed especially for this simplify the practical procedure and facilitate its controlled implementation in practice (Figs 21a and 21b). The procedure and the premises forming the basis of the preparation deviate structurally from the classical preparation technique for metal inlays and partial crowns with classical "cementing". However, the comparatively "simple"

Anhand der Eigenschaften der adhäsiven Befestigung und den vorliegenden Daten zum Einfluss der Präparationsformen auf die Frakturanfälligkeit wird deutlich, dass die Vorgaben für die Präparationen adhäsiv befestigter indirekter Keramikrestorationen fundamental anders sein müssen: Die Forderung paralleler Wände gilt nur noch eingeschränkt, die Innenwinkel müssen zwingend abgerundet sein und dezidierte Abschrägungen der Präparationsränder sind kontraindiziert – andernfalls werden spitzwinklige Restaurationsränder erzeugt, die zwar bei Restaurationen aus (Edel-)Metallen im nicht kaubelasteten Bereich haltbar sind, bei Keramikrestorationen jedoch nicht. Die adhäsive Befestigung erfordert bei der Gestaltung der Ränder allerdings die strikte Beachtung der Verlaufsrichtung der Schmelzprismen, um den Anschnitt nicht abgestützter Schmelzprismen und damit die spätere Desintegration der Ränder zu vermeiden¹¹.

Eine weitere Vorgabe besteht darin, bei der Beschränkung auf Befestigungskomposite, die allein durch Lichtinitiation aushärten, die Materialstärke des Restaurationsmaterials soweit zu begrenzen, dass mit handelsüblichen Polymerisationslampen die hinreichenden Lichtleistungen auf der Unterseite der Keramikrestauration gewährleistet werden. Alternativ sollte der Behandler auf dualhärtende Befestigungskomposite ausweichen⁹.

Mit der in diesem Beitrag vorgestellten Präparationstechnik werden zudem Kavitätenformen erreicht, die eine Herstellung von möglichst passgenauen (glas-) keramischen Restaurationen nach dem CAD/CAM-Verfahren mit schmalere Klebefugen ermöglichen. Das Befestigungskomposit im Fugenbereich der Keramikrestaurationen ist dem Verschleiß durch die Kaubelastung ausgesetzt^{5,8,13,33}. Noch ist unklar, inwieweit der Füllungsgrad des Befestigungskomposites das Langzeitverhalten von vollkeramischen Inlays bzw. Teilkronen beeinflusst⁸.

Auch ist nicht vollständig untersucht, ob der verwendete Polymerisationsmodus des Befestigungskomposites klinisch langfristig eine Rolle spielt^{25,34,35}. Vor diesem Hintergrund ist allerdings eine Verkleinerung der Klebefuge durch optimierte Präparationsformen bzw. eine den beschriebenen Vorgaben entsprechende Aufbaufüllung sinnvoll, um bestmögliche Voraussetzungen für den Erfolg der gewählten Befestigungstechnologie zu schaffen.

Die von den Autoren in diesem Beitrag beschriebene Vorgehensweise ist durch ihre grafische Illustration gut nachvollziehbar und soll einen Leitfaden für die strukturell veränderte Vorgehensweise bei der Präparation für adhäsiv zu befestigende Keramikinlays und -teilkronen darstellen. Die eigens dafür entwickelten Instrumente erleichtern das praktische Vorgehen und ermöglichen dessen kontrollierte Umsetzung in der Praxis (Abb. 21a und b). Aus der Darstellung ergibt sich, dass die Vorgehensweise und die Prämissen, die der Präparation zugrunde liegen, strukturell von der klassischen Präparationstechnik für die Restauration mit metallenen Inlays und Teilkronen unter klassischer „Zementierung“ abweichen. Die vergleichsweise „einfach“ anmutenden Formen der Adhäsivpräparation erfordern allerdings mindestens ebenso viel fachliche Qualifikation, Konzentration, Geschick und Zeit wie herkömmliche Präparationen. Als Beitrag zur klinischen Qualitätssicherung ist das geschilderte Vorgehen dabei bewusst normiert, strukturiert und daher gut nachvollziehbar.

Nicht zu unterschätzen ist, dass Zähne, die nach den oben beschriebenen Kriterien präpariert wurden eine eindeutige Interpretation der lichteptischen oder mittels klassischer Modellherstellung gewonnenen Abformungen ermöglichen. Dies wiederum schafft eine Grundlage in der zahntechnischen Prozesskette, wobei die beschriebenen Präparationsformen in besonderem Maße dafür geeignet sind, passgenau und spannungsfrei eingegliederte Keramikrestaurationen zu ermöglichen. IJCD

shapes of the adhesive preparation require at least as much professional qualification, concentration, skill and time as conventional preparations. The procedure described is consciously standardized, structured and therefore reproducible, thus contributing to clinical quality assurance.

It should not be underestimated that teeth which have been prepared according to the criteria described above enable a clear interpretation of optical impressions or classical model-based impressions. This in turn creates a basis for the work sequence in the manufacture of the restorations, in which the described preparation shapes are especially well-suited for producing ceramic restorations that can be inserted accurately and free of stress. IJCD

References

1. Stoll R, Makris P, Stachniss V. Marginal adaptation of cast partial crowns made of pure titanium and a gold alloy under influence of a manual burnishing technique. *J Oral Rehabil* 2001;28:401-406.
2. Stoll R, Sieweke M, Pieper K, Stachniss V, Schulte A. Longevity of cast gold inlays and partial crowns – a retrospective study at a dental school clinic. *Clin Oral Investig* 1999;3:100-104.
3. Shillingburg HT, Whitsett L, Brackett S, Hobo S. *Fundamentals of Fixed Prosthodontics* Coral Stream. Chicago: Quintessence, 1997.
4. Roulet JF. Longevity of glass ceramic inlays and amalgam – results up to 6 years. *Clin Oral Investig* 1997;1:40-46.
5. Schulz P, Johansson A, Arvidson K. A retrospective study of Mirage ceramic inlays over up to 9 years. *Int J Prosthodont* 2003;16:510-514.
6. Bergman MA. The clinical performance of ceramic inlays: a review. *Aust Dent J* 1999;44:157-168.
7. El-Mowafy O, Brochu JF. Longevity and clinical performance of IPS-Empress ceramic restorations – a literature review. *J Can Dent Assoc* 2002;68:233-237.
8. Kramer N, Frankenberger R. Leucite-reinforced glass ceramic inlays after six years: wear of luting composites. *Oper Dent* 2000;25:466-472.
9. Frankenberger R, Taschner M, Garcia-Godoy F, Petschelt A, Kramer N. Leucite-reinforced glass ceramic inlays and onlays after 12 years. *J Adhes Dent* 2008;10:393-398.
10. Pallesen U, van Dijken JW. An 8-year evaluation of sintered ceramic and glass ceramic inlays processed by the Cerec CAD/CAM system. *Eur J Oral Sci* 2000;108:239-246.

11. Arnetzl G. Präparationstechnik für die Vollkeramik - die Materialbeschaffenheit als Grundlage für die Präparationsform. *ZMK* 2008;24:284-292.
12. Reiss B. Clinical results of Cerec inlays in a dental practice over a period of 18 years. *Int J Comput Dent* 2006;9:11-22.
13. Hayashi M, Tsuchitani Y, Kawamura Y, Miura M, Takeshige F, Ebisu S. Eight-year clinical evaluation of fired ceramic inlays. *Oper Dent* 2000;25:473-481.
14. Kramer N, Frankenberger R. Clinical performance of bonded leucite-reinforced glass ceramic inlays and onlays after eight years. *Dent Mater* 2005;21:262-271.
15. Felden A, Schmalz G, Federlin M, Hiller KA. Retrospective clinical investigation and survival analysis on ceramic inlays and partial ceramic crowns: results up to 7 years. *Clin Oral Investig* 1998;2:161-167.
16. Fuzzi M, Rappelli G. Survival rate of ceramic inlays. *J Dent* 1998;26:623-626.
17. Fuzzi M, Rappelli G. Ceramic inlays: clinical assessment and survival rate. *J Adhes Dent* 1999;1:71-79.
18. Hickel R, Manhart J. Longevity of restorations in posterior teeth and reasons for failure. *J Adhes Dent* 2001;3:45-64.
19. Pospiech P, Rammelsberg P, Goldhofer G, Gernet W. All-ceramic resin-bonded bridges. A 3-dimensional finite-element analysis study. *Eur J Oral Sci* 1996;104:390-395.
20. Esquivel-Upshaw JF, Anusavice KJ. Ceramic design concepts based on stress distribution analysis. *Compend Contin Educ Dent* 2000;21:649-652, 654; quiz 656.
21. Arnetzl GV, Arnetzl G. Biomechanical examination of inlay geometries – Is there a basic biomechanical principle? *Int J Comput Dent* 2009;12:119-130.
22. Arnetzl GV, Arnetzl G. Design of preparations for all-ceramic inlay materials. *Int J Comput Dent* 2006;9:289-298.
23. McDonald A. Preparation guidelines for full and partial coverage ceramic restorations. *Dent Update* 2001;28:84-90.
24. Esquivel-Upshaw JF, Anusavice KJ, Yang MC, Lee RB. Fracture resistance of all-ceramic and metal-ceramic inlays. *Int J Prosthodont* 2001;14:109-114.
25. Frankenberger R, Petschelt A, Kramer N. Leucite-reinforced glass ceramic inlays and onlays after six years: clinical behavior. *Oper Dent* 2000;25:459-465.
26. Banks RG. Conservative posterior ceramic restorations: a literature review. *J Prosthet Dent* 1990;63:619-626.
27. Mehl A, Kunzelmann KH, Folwaczny M, Hickel R. Stabilization effects of CAD/CAM ceramic restorations in extended MOD cavities. *J Adhes Dent* 2004;6:239-245.
28. Cotert HS, Sen BH, Balkan M. In vitro comparison of cuspal fracture resistances of posterior teeth restored with various adhesive restorations. *Int J Prosthodont* 2001;14:374-378.
29. Krejci I, Lutz F, Fullemann J. [Tooth-colored inlays/overlays. Tooth-colored adhesive inlays and overlays: materials, principles and classification]. *Schweiz Monatsschr Zahnmed* 1992;102:72-83.
30. Bergmann P, Noack MJ, Roulet JF. Marginal adaptation with glass-ceramic inlays adhesively luted with glycerine gel. *Quintessence Int* 1991;22:739-744.
31. Fradeani M, Barducci G. Versatility of IPS Empress restorations. Part II: Veneers, inlays, and onlays. *J Esthet Dent* 1996;8:170-176.
32. Shillingburg HT. *Fundamentals of Tooth Preparations: For Cast Metal and Porcelain Restorations* Coral Stream. Berlin: Quintessence, 1987.
33. Hayashi M, Tsubakimoto Y, Takeshige F, Ebisu S. Analysis of longitudinal marginal deterioration of ceramic inlays. *Oper Dent* 2004;29:386-391.
34. Jung H, Friedl KH, Hiller KA, Furch H, Bernhart S, Schmalz G. Polymerization efficiency of different photocuring units through ceramic discs. *Oper Dent* 2006;31:68-77.
35. Jung H, Friedl KH, Hiller KA, Haller A, Schmalz G. Curing efficiency of different polymerization methods through ceramic restorations. *Clin Oral Investig* 2001;5:156-161.

Address/Adresse: Priv.-Doz. Dr. med. dent. M. Oliver Ahlers, CMD-Centrum Hamburg-Eppendorf, Falkenried 88, 20251 Hamburg, Germany,
E-Mail: Oliver.Ahlers@cmd-centrum.de, www.cmd-centrum.de



PD Dr med dent M. Oliver Ahlers

1982: Began study of dentistry in Hamburg, scholarship from the Friedrich Naumann Stiftung
1987: Internships in Boston and New York
1988: State exams (Hamburg, Germany) and license to practice
1992: Doctorate at Hamburg University (Experimental studies on the prevention of cleft lips and palates), Germany
1996: Prize for meeting's best from the German Society of Functional Diagnostics and Therapy for the development of a documentation system for clinical functional diagnoses (with Prof. Dr. Jakstat)
1997: Assistant medical director
2001: Prize for meeting's best from the German Society of Functional Diagnostics and Therapy for the development of a diagnostic scheme for clinical functional diagnoses (with Prof. Dr. Jakstat)
2001: General Secretary of the German Society of Functional Diagnostics and Therapy (DGFDT)
2003: Instructor at the Department of Restorative and Preventive Dentistry, Hamburg-Eppendorf
2004: Postdoctoral qualification (Habilitation) on the intraoral repair of tooth colored composites, *venia legendi*, nomination as Associate Professor
2004: Deputy medical director of the Department of Restorative and Preventive Dentistry, Hamburg-Eppendorf
2005: Foundation and dentistry head of the CMD, Hamburg-Eppendorf
2005: Appointment as „Specialist for functional diagnostics and therapy of the DGFDT“
2008: Prize for meeting's best from the German Society of Functional Diagnostics and Therapy for the development of an electronic condylar position measuring system (with K. Vahle-Hinz, A. Rybczynski and Prof. Dr. Jakstat)

PD Dr. med. dent. M. Oliver Ahlers

1982: Studium der Zahnmedizin in Hamburg, Stipendium der Friedrich-Naumann-Stiftung
1987: Auslandsfamulaturen in Boston und New York
1988: Staatsexamen und Approbation in Hamburg
1992: Promotion an der Universität Hamburg
1996: Tagungsbestpreis der Deutschen Gesellschaft für Funktionsdiagnostik und -therapie für die Entwicklung eines Dokumentationssystems für klinische Funktionsbefunde (mit Prof. Dr. Jakstat)
1997: Oberarzt
2001: Tagungsbestpreis der Deutschen Gesellschaft für Funktionsdiagnostik und -therapie für die Entwicklung eines Diagnoseschemas für die klinische Funktionsanalyse (mit Prof. Dr. Jakstat)
2001: Generalsekretär der Deutschen Gesellschaft für Funktionsdiagnostik und -therapie
2003: Lehrverantwortung für die Poliklinik für Zahnerhaltungskunde und Präventive Zahnheilkunde
2004: Habilitation für das Fach Zahn-, Mund und Kieferheilkunde über die "Intraorale Reparatur zahnfarbener Composite", *Venia legendi*, Ernennung zum Priv.-Doz.
2004: Stellvertretender ärztlicher Leiter der Poliklinik für Zahnerhaltungskunde und Präventive Zahnheilkunde
2005: Gründung und zahnärztliche Leitung des CMD-Centrums Hamburg-Eppendorf
2005: Ernennung zum „Spezialisten für Funktionsdiagnostik und -therapie der DGFDT“
2008: Tagungsbestpreis der Deutschen Gesellschaft für Funktionsdiagnostik und -therapie für die Entwicklung eines elektronischen Kondylenpositionsmesssystems (mit K. Vahle-Hinz, A. Rybczynski und Prof. Dr. Jakstat)